Aus der Kieferorthopädischen Abteilung
(Leiter: Privatdozent Dr. K. Nawrath)
der Klinik und Poliklinik für Zahn-, Mund- und Kieferkrankheiten
(Direktor: Prof. Dr. F. Jung)
der Johannes-Gutenberg-Universität Mainz

Zahnentwicklung und Zahndurchbruch bei der Ratte unter dem Einfluß von Thiouracil und Schilddrüsentrockensubstanz

Inaugural-Dissertation
zur Erlangung der Würde eines Doktors der Zahnheilkunde
der Hohen Medizinischen Fakultät
der Johannes-Gutenberg-Universität
Mainz

Vorgelegt von
Erdogan Tüz
Zahnarzt aus Ankara

Aus der Kieferorthopädischen Abteilung
(Leiter: Privatdozent Dr. K. Nawrath)
der Klinik und Poliklinik für Zahn-, Mund- und Kieferkrankheiten
(Direktor: Prof. Dr. F. Jung)
der Johannes-Gutenberg-Universität Mainz

Zahnentwicklung und Zahndurchbruch bei der Ratte unter dem Einfluß von Thiouracil und Schilddrüsentrockensubstanz

Inaugural-Dissertation
zur Erlangung der Würde eines Doktors der Zahnheilkunde
der Hohen Medizinischen Fakultät
der Johannes-Gutenberg-Universität
Mainz

Vorgelegt von
Erdogan Tüz
Zahnarzt aus Ankara

822/67

Referent : Priv. Doz. Dr. Nawrath
Korreferent : Prof. Dr. Dr. Herrmann
Dekan : Prof. Dr. Dr. Wagner

Meinem Vater in Dankbarkeit

Ich bin Herrn Privatdozent Dr. K. Nawrath zu Dank verpflichtet für die freundliche Überlassung des Themas und die jederzeit gewährte Unterstützung.
Mein besonderer Dank gilt Herrn Prof. Dr. Dr. M. Herrmann, der mir den Platz im histologischen Labor der Klinik zur Verfügung stellte und beim Werdegang meiner Arbeit seine großzügige Hilfe zuteil werden ließ, ebenso freundlicherweise das Korreferat übernahm.

Inhaltsverzeichnis

	Seite
Einleitung	1
Versuchsanordnung	10
Auswertung der Ergebnisse	12
Diskussion der Ergebnisse	39
Zusammenfassung	42
Literaturverzeichnis	45

Digitized by the Internet Archive
in 2026

https://archive.org/details/IA41554405_0048

E i n l e i t u n g

Die Entwicklung des menschlichen Gebisses steht von der ersten Anlage der Zähne bis zur völligen Mineralisation ihrer Kronen und Wurzeln unter dem Einfluß endogener und exogener Faktoren.

Wie der strukturelle Zahnaufbau von Erbmasse und Umwelt bestimmt wird, ist auch das Tempo der Entwicklung und die Zeitfolge des Zahndurchbruchs von einer Reihe von Einflüssen abhängig. Während im Stadium vor dem Zahndurchbruch (praeeruptive Phase - Baume (4)) die Zahnentwicklung hauptsächlichendogenen Einflüssen unterworfen ist, spielen nach dem Durchbruch auch Umweltfaktoren (exogene Faktoren) eine große Rolle. So kann beispielsweise der Kariesbefall der Milchzähne und ihr vorzeitiger Verlust eine Verzögerung oder Beschleunigung des Durchbruchs der Ersatzzähne verursachen. Neben örtlichen Faktoren, wie Karies, verminderte Kaufunktion, pathologische Vorgänge am Parodontium, gestörtes Gleichgewicht der Mundmuskulatur wird seit langem auch der hormonelle Einfluß für die Beschleunigung oder Verzögerung des Zahndurchbruchs verantwortlich gemacht. Von allen das Wachstum und die somatische Entwicklung steuernden Drüsen, soll die glandula thyreoidea für das Tempo des Zahndurchbruchs von entscheidender Bedeutung sein. Ebenso wie Hyperthyreose eine Steigerung und Hypothyreose eine Hemmung der Lebensvorgänge zur Folge haben, müßte auch der Entwicklungsablauf der Zahnbildung und die Dentition von der Funktion der Schilddrüse betroffen sein.

Im System der innersekretorischen Organe steht die Schilddrüse in Abhängigkeit von der glandula hypophyseos. Ihr Hormon, das Thyroxin, wurde 1914 von Kendall in kristallisierter Form gewonnen

und seine Struktur von Harrington (1926) beschrieben (Labhart (25)) Neben dem Thyroxin findet sich in der Schilddrüse Trijodthyronin , das erst 1952 entdeckt wurde. Bei Überfunktion der Schilddrüse treten im Organismus Erscheinungen des Morbus Basedow auf. Typische Erscheinungen der Unterfunktion sind das Myxödem und der Kretinismus.

Schon im Jahre 1802 vermuteten Karl und Johann Wenzel (Zitat n.Kranz (22)) einen Zusammenhang zwischen Schilddrüsenfunktion und Zahnung, als sie beobachteten, daß bei einem Salzburger Kretinen infolge ausgebliebener Resorption der Milchzähne die Ersatzzähne in abwegiger Position durchbrachen, sodaß das klinische Bild einer doppelten Zahnreihe entstand. Auch Turner und Weygandt haben nach Kranz (22) ähnliche Bilder als Verzögerung der Dentition auf Grund gestörter Schilddrüsenfunktion gedeutet.

In den letzten fünf Jahrzehnten haben eine Reihe von Autoren (1911 Siegert (nach Kranz -22-), Kranz (22+24), Biedl 1931 (7), Bansi (2), Frickert (11+12), Hagemann (14), Hausser (15), Heyden (18), Korkhaus (21), Port (34), Rebel (36), Thomas (43), Triebsch (44)) übereinstimmend die Meinung vertreten, daß eine Beschleunigung des Zahndurchbruchs auf eine Überfunktion und eine Verzögerung der Zahnung auf Unterfunktion der Schilddrüse, soweit hormonelle Einflüsse in Frage kommen, zurückzuführen ist.

Es ist verständlich, daß die zunächst auf Grund klinischer Beobachtungen vermuteten Zusammenhänge durch schlüssige Untersuchungen erhärtet werden mußten. So hat dann das Tierexperiment weitere Aufklärungen erbracht. Unter den erzielten Ergebnissen interessieren

hier die Folgewirkungen eines Schilddrüsenausfalls auf die Kiefer- und Zahnentwicklung.

Kranz (22) berichtet, daß bei 14 thyreoidektomierten Kaninchen im Alter von 2-3 Wochen gegenüber den von den gleichen Würfen stammenden Kontrolltieren keine " Verschiedenheiten in der Zahnentwicklung" auftraten, trotz der " Verzögerung in der Entwicklung ".

Bei thyreoidektomierten Hunden konnte Biedl (7) 1931 nachweisen, daß neben dem beeinträchtigten Wachstum des Skeletts auch eine mangelhafte Entwicklung der Zähne erfolgte.

Todd und Wharton (1934) fanden die Verzögerung des Zahndurchbruchs bei thyreoidektomierten Schafen (Paynter (31)).

Ziskin und Applebaum (47) haben 1941 Rhesusaffen thyreoidektomiert und die Kiefer histologisch und mittels Grenzstrahlenphotographie (Grenzstrahlen = sehr langwellige Röntgenstrahlen (Pschyrembel (35)) untersucht. Sie stellten bei den Tieren unter anderem Schmelzhypoplasien fest und sahen auch eine Verzögerung der Dentinanlagerung. Die gleichen Autoren erbrachten den Nachweis der beschleunigenden Wirkung des thyreotropen Hormons an normalen Tieren.

Des weiteren seien die experimentellen Versuche von Baume (4) erwähnt, der bei Ratten die Schilddrüse exstirpierte und die Folgewirkungen beschrieb. So war die Durchbruchsgeschwindigkeit der Nagezähne erheblich herabgesunken und die Zahnentwicklung dermaßen gestört, daß ein signifikanter Unterschied zwischen normalen und thyreoidektomierten Tieren zu erkennen war. Außerdem berichtet Baume über " gehemmte Epithelproliferation, retardierte Histodifferenzierung " und über eine " verkürzte Lebensdauer des Schmelzepithels " .

Zusammenfassend stellt er fest, " daß der Zahndurchbruch weitgehend von der Schilddrüse abhängt, wenn auch Thyreoidektomie diesen nicht augenblicklich sistiert. Substitutionstherapie mit Thyroxin stellt beinahe normale Verhältnisse wieder her. Wachstumshormon allein verabreicht, stimuliert mehr die paradentalen als die dentalen Gewebe und in Kombination mit Thyroxin administriert, übt es einen geringen synergistischen Einfluß auf das Größenwachstum und die Durchbruchsrate aus ". Baume (4).

Baume untersuchte auch die Wirkung von Wachstumshormon und Thyroxintherapie nach Hypophysektomie und stellte fest, daß Thyroxin die Durchbruchsgeschwindigkeit beschleunigt, die Zahndimension vergrößert und das atrophierte Schmelzorgan günstig beeinflußt. Nach seiner Meinung sind aber die besten Resultate mit der Kombinationstherapie zu erzielen. " Die Durchbruchsgeschwindigkeit steigert sich von 13 auf 38 %, und, was besonders wichtig ist, es stellt sich histologisch in allen Fällen eine vollständige Reorganisation der atrophierten odontogenen Gewebe ein ". Baume (4).

Während die genannten Autoren die hemmende Wirkung durch Exstirpation der Drüse und damit völlige Ausschaltung des Schilddrüsenhormons erreichten, haben andere, ähnliche Wirkungen durch Thyreostatika nachgewiesen. Von Paynter (31) erfahren wir, daß die ersten tierexperimentellen Versuche dieser Art von Astwood (1943) und Astwood-Bissel-Hughes (1945) durchgeführt wurden.

Glickman und Pruzansky (13) verwendeten Propylthiouracil bei Albinoratten-Muttertieren während der Laktationszeit und beobachteten bei den Jungtieren einen verzögerten Durchbruch der Schneidezähne und Molaren.

English (9), der einem Hund 25 Wochen lang Thiouracil verabreichte, fand Hypoplasien im Schmelz, Veränderungen in der Größe und dem Aufbau der Gelenke und eine strukturelle Veränderung im Knochen. Paynter (31) erzeugte bei Long-Ewans-Ratten durch Injektionen (vom 1. Tag nach der Geburt an) von Propylthiouracil Kretinismus. Durch seine Untersuchungen mittels Grenzstrahlenphotographie und histologischen Schnitten, kam er zu dem Ergebnis, daß sämtliche Prozesse der Zahnentwicklung eine zeitliche Verzögerung und Hemmung zeigten ohne gänzlich unterbunden zu sein. Strukturell konnte er an den Zähnen keine Veränderung feststellen. Die Spongiosa der Kieferknochen war bei den Versuchstieren dichter und der Zahndurchbruch verzögert.

Aus dem Kariesforschungsinstitut Mainz liegen Ergebnisse vor, die von M. Herrmann, J. Kluczka und F. Rozeik beschrieben wurden. Den Untersuchungen lag die Fragestellung nach einer Mitbeteiligung der Schilddrüse an pathologischen Erscheinungen der Hartsubstanzen der Zähne und des Parodontiums zugrunde.

Da nunmehr einerseits Erfahrungen mit tierexperimentellen Untersuchungen zur Verfügung standen, andererseits die aus der Literatur bekannten Ergebnisse über die Zahnentwicklung und den Durchbruch der Zähne anderen Versuchsanordnungen entsprachen und zum Teil unterschiedliche Resultate ergaben, entstand die Anregung, zu der im Thema gestellten Frage durch eigene Beobachtung Stellung zu nehmen.

Die Berechtigung eines Vergleichs zwischen Entwicklung und Durchbruch tierischer und menschlicher Zähne leitet sich aus der Tatsache ab, daß die Entwicklungsvorgänge bei bestimmten Zähnen eines

Tieres, z.B. den Molaren der Ratte, dem Ablauf der menschlichen Zahnentwicklung histologisch völlig gleichen.
Mir wurde die Aufgabe zuteil, eine von F. Rozeik geplante und überwachte und von Frau Ebeling-Lenz begonnene Versuchsanordnung fortzusetzen, die histologischen Präparate herzustellen, ihre Ergebnisse auszuwerten und sie mit den Berichten des Schrifttums zu vergleichen.
Vor Aufzeichnung der Versuchsanordnung erscheint es zweckmäßig, einige Bemerkungen über das Gebiß der Ratte einzuflechten.

Das Gebiß der Ratte besteht aus 16 Zähnen (1 Incisivus und 3 Molaren in jeder Kieferhälfte).
Die Schneidezähne sind in ihrer ganzen Länge gekrümmt und zwar die oberen stärker als die unteren. Dafür sind die unteren länger.
Die Incisivi sind nur an der labialen Fläche mit Schmelz bedeckt, während die anderen Flächen schmelzfrei sind. Zur Eigenart des Rattenschneidezahnes gehört das kontinuierliche Wachstum der stets offenen Wurzel. Das Wurzelende, Keimzentrum genannt, reicht bei den unteren Incisivi bis hinter den 3. Molaren, während es bei den oberen kurz vor den 1. Molaren zu finden ist.
Die Molaren ähneln den menschlichen Zähnen. Ihre Hartsubstanzen bestehen aus Schmelz, Dentin und Zement. Nach Beendung der Entwicklung sind die Wurzeln geschlossen. Die Unterschiede bestehen in der Schmelzfreiheit der Höckerspitzen und in der Zahl der Höcker und Wurzeln.

Die feingewebliche Entwicklung der Rattenmolaren vollzieht sich nach gleichem Muster wie bei menschlichen Zähnen.

Zur besseren Beurteilung und Abgrenzung ausgewählter Entwicklungsstufen sei im folgenden durch eine kurze Schilderung der Entwicklungsvorgang in Erinnerung gerufen.

Nach den Darstellungen von Meyer (26) und Watzka (45) beginnt schon im frühen Embryonalleben von der Mundhöhle aus Epithel (ektodermal) ins Bindegewebe zu wachsen, um hier eine Zahnleiste zu bilden. An der Zahnleiste entstehen kappenartige Gebilde, die sich zur Glockenform entwickeln und die Zahnpapille mesenchymalen Ursprungs umschließen. Glockenform und Zahnpapille werden bald von einem verdichteten Bindegewebe, dem Zahnsäckchen umgeben. Das Zahnsäckchen enthält nun die Schmelzpulpa, die von äußerem und innerem Schmelzepithel umrahmt ist, und die Zahnpapille. Aus dem Zahnsäckchen entstehen Zement, Wurzelhaut und Alveolarknochen. Die Schmelzpulpa ist zur Zeit der beginnenden Mineralisation noch sehr voluminös, nimmt aber bald die Form der endgültigen Kronenform des Zahnes an. Am inneren Schmelzepithel formen sich die Adamantoblasten, auch Ameloblasten oder Schmelzbildner genannt, in palisadenförmiger Anordnung. Sie stehen mit den aus der Zahnpapille differenzierten Odontoblasten (Dentinbildner) Kopf an Kopf. Zwischen Amelo- und Odontoblasten liegt im Stadium der beginnenden Dentinbildung eine erst noch unverkalkte Schicht von Prädentin. Der größte Teil der Zahnpapille wandelt sich mit fortschreitender Zahnentwicklung zur Zahnpulpa um, die auch später noch nach Neubildung von Odontoblasten Ersatzdentin bilden kann. Die Dentinbildung beginnt an den Höckerkronenspitzen

und geht zeitlich immer der Schmelzbildung voraus. Nachdem eine dünne Schicht Dentin entstanden ist, beginnt auch sofort die Anlagerung des Schmelzes. Wenn die endgültige Kronenform durch genügende Schmelzbildung erreicht ist, bilden sich die Ameloblasten zurück. Nach ihrer Rückbildung ist eine weitere Schmelzbildung nicht mehr möglich.

Im fortgeschrittenen Stadium der Kronenbildung wächst der untere Rand der Glocke in die Tiefe, für jede Wurzel als ein gesonderter Epithelschlauch (Hertwig'sche Epithelscheide). Im Inneren dieses Schlauches differenzieren sich randständige Zellen der Zahnpapille wieder zu Odontoblasten, aus denen das Wurzeldentin hervorgeht. Mit erreichter Wurzellänge biegt die Hertwig'sche Epithelscheide nach der Mitte zu um, womit die Bildung der apicalen Region eingeleitet wird.

Indessen heben sich die Epithelzellen der Hertwig'schen Epithelscheide von der schon gebildeten Dentinschicht ab, werden locker und zerfallen schließlich in ein Netz von dünnen Epithelsträngen, die bei weiterer Auflockerung nur die Malassez'schen Epithelreste zurücklassen. Gleichzeitig mit diesem Vorgang treten mesenchymale Zementoblasten an die Dentinoberfläche, um Zement auf die Wurzel zu lagern.

Mit dem Wurzelwachstum entfaltet sich auch eine lebhafte Osteoklasten- und Osteoblastentätigkeit im Kronenbereich, die zur Resorption des bedeckenden Kieferknochens führt, so den Durchbruch durch die knöcherne Wandung ermöglicht und dann durch Knochenneubildung das parodontale knöcherne Stützgewebe entstehen läßt.

Das inzwischen vereinigte innere und äußere Schmelzepithel nähert sich dem Epithel der Mundschleimhaut, welches sich mit diesen Blättern verbindet und als Cuticula dentis die Zahnkrone bedeckt. Damit ist der im folgenden als Zahndurchbruch bezeichnete Vorgang vollzogen.

In der nachfolgenden Tabelle sind die Zahnentwicklungsprozesse bei der Ratte zusammengestellt (Tabelle 1).

Tabelle 1 : Zahnentwicklungsprozesse bei Ratten.
Modifiziert nach Hagemann (14), Mohr (27) und Zabel (46).

Zähne:	I	M_1	M_2	M_3
Erste Anlage d. Zahnleiste	14 Tg.i.U.	13 Tg.i.U.	14 Tg.i.U.	20 Tg.i.U.
Differenzierung d. Ameloblasten	18 Tg.i.U.	20 Tg.i.U.	21 Tg.i.U.	8-10 Tg. p.p.
Beginn d.Dentinablagerungen	20 Tg.i.U.	20 Tg.i.U.	1-2 Tg.p.p.	13 Tg. p.p.
Die Amelogenese beginnt etwa 12-24 Stunden später.				
Krone ausgebild.	- -	11 Tg.	13 Tg.	21 Tg.
Bildung der Bifurkation	- -	15 Tg.	17 Tg.	24 Tg.
Durchbruch d.d. Knochenfenster	1 Tg.	12 Tg.	15 Tg.	18 Tg.
Erstes Erscheinen in der Mundhöhle	8-10 Tg.	17-19 Tg.	21-22 Tg.	35 Tg.
Einstellung d. Okklusion	16 Tg.	25 Tg.	28 Tg.	40 Tg.

Abkürzungen: i.U. = intra uterin, p.p. = post partum .

Nach Darstellung der normalen Zahnentwicklung wende ich mich wieder der tierexperimentellen Untersuchung zu.

Versuchsanordnung

Für den Versuch standen zunächst 93 weibliche und 34 männliche Albinoratten des Mainzer Kariesforschungsinstituts zur Verfügung. In drei Gruppen unterteilt, sollte Gr. I als Kontrollgruppe normalen Bedingungen ausgesetzt sein, Gr. II erhielt zur gleichen Nahrung einen Zusatz von Thiouracil und Gr. III wurde mit der Nahrung Schilddrüsentrockensubstanz (Thyroxin und Trijodthyronin enthaltend) verabreicht. (Die genauen Dosen der Thiouracil bzw. der Schilddrüsentrockensubstanz sind aus Tabelle 2 ersichtlich) .

Tabelle 2 - Futterzusammensetzung

Tier-gruppe	Anzahl d. Tiere (Eltern)		Gersten-schrot	Casein	Oliven-öl	Thio-uracil	Getrockn. Schilddrüse
	weibl.	männl.	%	%	%	pro 100 g Futter	
I	31	11	75	21	4	-	-
II	33	12	75	21	4	0,035	-
III	29	11	75	21	4	-	0,050

Die Pharmaka wurden mit dem Casein verrieben und dann mit den anderen Zutaten vermengt.

Um den im Plan vorgesehenen Bedarf an Jungtieren (für den Versuch wurden die Jungtiere herangezogen) in zeitlicher Folge zur Verfügung zu haben, wurden aus jeder Gruppe vier Serien in zeitlichen Abständen zur Paarung gebracht.

Für die Gewinnung von anatomischen Präparaten standen dann insgesamt 212 Jungtiere (Gr. I - 74, Gr. II - 75, Gr. III - 63) zur Verfügung. Sie wurden weiterhin denselben Bedingungen ausgesetzt wie die Eltern. Aus jeder Gruppe wurden vom ersten Lebenstage an täglich zwei Jungtiere getötet und Ober- und Unterkiefer zum Zwecke der histologischen Untersuchung herauspräpariert.

Vom 17. Lebenstage an erfolgte zusätzlich die Exstirpation der Schilddrüse (bei allen Gruppen), deren Eliminierung von dieser Zeit ab keine Schwierigkeiten bereitete.

Die Kieferpräparate wurden jeweils in eine rechte und eine linke Kieferpartie getrennt. Auf dem Wege des Gefrierschnittes gelangten dann 4-6 Sagittalschnitte einer Kieferseite zur histologischen Untersuchung. Die Färbung erfolgte nach dem üblichen Hämatoxylin-Eosin-Verfahren. Insgesamt wurden über 1700 histologische Präparate mikroskopisch untersucht und ausgewertet.

Auswertung der Ergebnisse

Allgemeines Verhalten der Tiere während des Versuches.

Gr. I Wie zu erwarten war, zeigten sich bei den Kontrolltieren keinerlei Besonderheiten. Die Tiere waren lebhaft, ihre Entwicklung entsprach der Norm. Mit 14 Tagen waren die Augen geöffnet. Das Gewicht bei 30 Tage alten Tieren (Durchschnittswert) betrug 30,14 g.

Gr. II Im Vergleich zu den Kontrolltieren machten die von Thiouracilgaben beeinflußten Jungtiere den Eindruck einer gestörten Entwicklung. Das Durchschnittsgewicht betrug bei 30 Tage alten Tieren 22,05 g. Die Fortbewegung war langsam und unsicher. Das Fell war struppig, subcutane Fettablagerungen traten in Erscheinung. Die Tiere machten insgesamt einen apathischen Eindruck.

Gr. III Die mit Schilddrüsentrockensubstanz behandelten Tiere zeigten im Vergleich zu den Tieren der Gr. I keine Unterschiede. Das Verhalten der Tiere und ihr Aussehen entsprachen den Tieren der Gr. I. Das Durchschnittsgewicht bei 30 Tage alten Tieren betrug 25,08 g .

Kiefer

Bei vergleichender Betrachtung der Kiefer war bereits makroskopisch festzustellen, daß mit zunehmendem Alter die Kiefer der Tiere aus Gr. II an Größe zurückstanden. Dies traf sowohl für den Oberkiefer als auch für den Unterkiefer zu. Auch fiel bei Gr. II bereits makroskopisch der verspätete und verlangsamte Zahndurchbruch auf.

Schilddrüse

Gr. I Schilddrüsen der Tiere der Gr. I sind histologisch normal gebaut. Sie besitzen zahlreiche große bis mittelgroße Follikel, die mit teilweise jungem und teilweise altem Kolloid gefüllt sind. Das Follikelepithel ist mittelhoch. (Abb. 1).

Gr. II Hier ist das Schilddrüsenparenchym vermehrt. Die Vaskularisation ist sehr reichlich. In den Follikeln, die größtenteils von den wuchernden Epithelzellen ausgefüllt sind, trifft man vereinzelt und im ganzen wenig Kolloid. (Abb. 2).

Gr. III Die Schilddrüsen dieser Gruppe zeigen einen inaktiven Zustand. Sie sind sekretorisch ruhig gestellt. Das Parenchym ist nur spärlich zu sehen, im Verhältnis zu den Follikeln, welche teilweise vergrößert sind und dickes Kolloid enthalten. Die Epithelzellen sind abgeflacht mit kleinen abgeflachten Kernen. Wenig Parafollikulärzellen sind vorhanden. (Abb. 3).

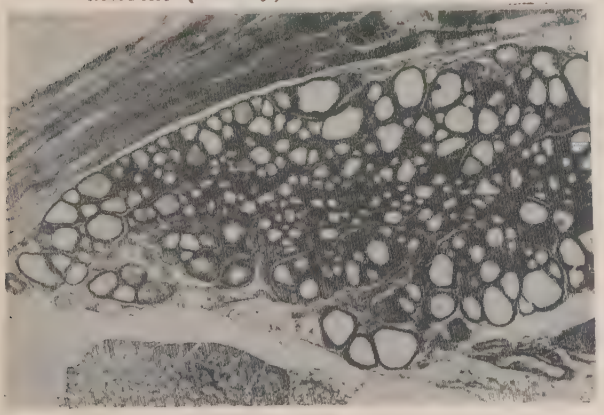

Abb. 1 Schilddrüse eines 29 Tage alten Tieres aus Gr. I .
Objektiv: 6,3 Maßstab: 25:1
Histologisch normal gebaute Drüse.

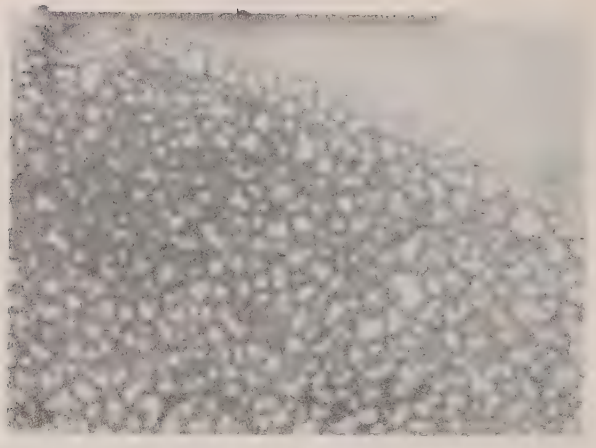

Abb. 2 Schilddrüse eines 30 Tage alten Tieres aus Gr. II
Objektiv: 6,3 Maßstab: 25:1
Schilddrüsenparenchym ist vermehrt, Follikel z.T. von den wuchernden Epithelzellen ausgefüllt.

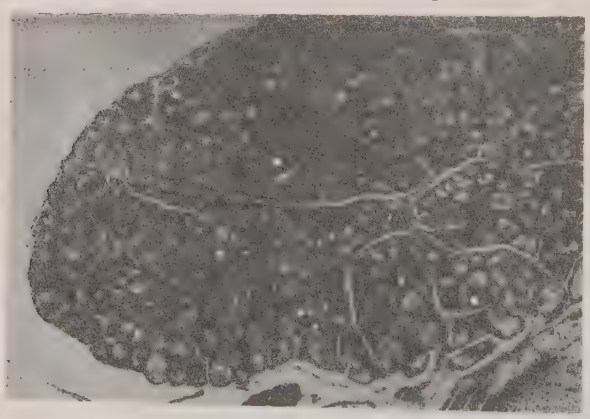

Abb. 3 Schilddrüse eines 30 Tage alten Tieres aus Gr. III
Objektiv: 6,3 Maßstab: 25:1
Sekretorisch ruhig gestellte Schilddrüse. Die Follikel enthalten dickes Kolloid, das Parenchym ist nur spärlich zu sehen.

Histologische Untersuchung der Zahn- Kieferabschnitte

Den in einer Tabelle zusammengestellten Beobachtungen werden 10 Entwicklungsstadien zugrunde gelegt:

1. Differenzierung der Odontoblasten
2. " " Ameloblasten
3. Beginn der Dentinanlagerung
4. " " Schmelzanlagerung
5. " " Wurzelbildung
6. Abschluß der Kronenbildung
7. Bildung der Bifurkation
8. Durchbruch durch den Knochen
9. Durchbruch durch die Schleimhaut
10. Einstellung in die Okklusionsebene

Auf eine nähere Erläuterung der ersten vier Stadien kann verzichtet werden, weil die Abgrenzung voneinander ohne Schwierigkeiten gelingt.

Zum Stadium der Wurzelbildung sei erklärend hinzugefügt, daß hier der Zeitpunkt in der Zahnentwicklung gewählt wurde, der das Wachstum der Hertwig'schen Epithelscheide in die Tiefe erkennen läßt. Zu dieser Zeit ist die Zahnkrone weitgehend differenziert. Ihre Form hat annähernd ihren endgültigen Zustand erreicht, ihre Größe noch nicht.

Als Abschluß der Kronenbildung wurde der Zeitpunkt gewählt, in dem eine Rückbildung der Ameloblasten einsetzt, weil danach eine weitere Schmelzbildung nicht mehr möglich ist.

Die erste Dentinanlagerung an der Bifurkation wurde bei Beurteilung der Bifurkationsbildung zu Hilfe genommen.

Bei der Beurteilung des Zahndurchbruchs soll der Begriff Durchbruch genauer bestimmt werden. Wir unterscheiden drei Phasen :

1. Den Durchbruch durch den Alveolarknochen,
2. Den Durchbruch durch das Mundhöhlenepithel und
3. Den Zeitpunkt der Berührung des Zahnes mit seinem Antagonisten, Einstellung in die Bißebene.

Unabhängig von dieser genauen Einteilung sei erinnert, daß im allgemeinen Sprachgebrauch unter Zahndurchbruch der Zeitpunkt der Eruption durch die Gingiva verstanden wird.

Der Durchbruch durch den Kieferknochen erfolgt in dem Augenblick, wo die knöcherne Kontinuität nach der Mundhöhle zu unterbrochen ist. Die Unterbrechung der Schleimhautkontinuität spricht für den erfolgten Durchbruch durch das Mundhöhlenepithel. Als Zeitpunkt der erreichten Okklusion wurde die erste Abrasion der Höckerspitzen angenommen.

Tabelle 3 - Zeitliche Darstellung der Zahnentwicklunsstadien einzelner Gruppen

		Gruppe I (Kontrolle)			Gruppe II (Thiouracil)			Gruppe III (Thyreoidea sicca)		
		Tage nach der Geburt								
Zähne		M_1	M_2	M_3	M_1	M_2	M_3	M_1	M_2	M_3
Differenz. d.Odontobl.	OK	i.U.	1	11	i.U.	1	12	i.U.	-	14
	UK	i.U.	1	11	i.U.	1	-	i.U.	2	-
Differenz. d. Amelo-Blasten	OK	1	1	11	i.U.	1	12	1	1	14
	UK	1	1	11	i.U.	1	-	1	1	14
Beginn d. Dentinan-lagerungen	OK	1	3	12	1	2	15	1	3	15
	UK	1	4	12	1	2	15	1	3	15-16
Beginn d. Schmelzan-lagerungen	OK	3	4-6	15	1	4	15	2	5	17
	UK	2-3	5-6	15	1	4	16	2	5	17
Beginn d. Wurzelbil-dung	OK	6	8	17	6-7	7	17	5	7	18
	UK	6	8	17	6-7	8	17	5	8	18
Kronen-bildung ab-geschlossen	OK	10-11	12	24-25	10	13	24-25	11	13	24-25
	UK	11-12	12	24-25	11	13	24-25	11	13	24-25
Bildung d. Bifurkation	OK	15	15	32	15	16-17	37-38	15-16	17	30-31
	UK	15	15	32	15	16-17	37-38	15-16	17	30-31
Durchbruch durch den Knochen	OK	11	14	19, 21-22	12	15	18	9	14-15	18
	UK	-	14	17,23	-	16	18	-	-	-
Durchbruch durch die Schleimhaut	OK	17	23	35-36	22,24	30,31	X	18	22	X
	UK	18	22	37	22,25	30,31	X	18	22	X
Einstellung i.d. Okklusion	OK	21	27	X	35	X	X	22	27	X
	UK	21	27	X	35	X	X	22	27	X

Abkürzungen :
X : Der Durchbruch bzw. Einstellung in die Okklusion war bei diesen Zähnen bis zum Ende der Versuchsanordnung (bei Gr.I 37 Tage, bei Gr. II 39 Tage, bei Gr. III 32 Tage) noch nicht erfolgt.
i.U.: intra Uterin
M_1 , M_2 , M_3 : 1., 2. und 3. Molar

Zur vergleichenden Betrachtung der oben abgegrenzten Entwicklungsstadien in den drei Versuchsgruppen wurden die mikroskopischen Ergebnisse zusammengestellt. Aus Tabelle 3 geht hervor, daß in der Zahnentwicklung Abweichungen zwischen den drei Gruppen bestehen, die unterschiedlich ausfallen. Die Anlagerung des Dentins beginnt beim 1. Molaren bei allen Gruppen gleichzeitig (am 1. Tag), während die Schmelzbildung in den histologischen Präparaten der Gr. I zwei Tage später beobachtet werden konnte als bei Gr. II, bei Gr. III verzögerte es sich nur um einen Tag.

Abgesehen von einem Tag Vorsprung bei Gr. III erfolgt die Wurzelbildung des 1. Molaren bei allen Gruppen zeitlich annähernd gleich. Auch bei weiteren Beobachtungen über Kronen- und Bifurkationsbildung konnten keine Unterschiede festgestellt werden.

Der Durchbruch durch den Knochen war in den Präparaten der Gr. I am 11. Tag zu sehen, während er bei den histologischen Präparaten der Gr. II am 12. Tag und bei Gr. III am 9. Tag zu beobachten war. Beim Schleimhautdurchbruch des 1. Molaren verhielten sich die Gr. I und Gr. III analog, während bei Gr. II eine Verzögerung von 4-6 Tagen festgestellt werden konnte. Diese Verzögerung des Durchbruchvorgangs wird deutlich unterstrichen durch die Beobachtung, daß der 1. Molar bei Gr. II bis zur Einstellung in die Okklusionsebene 10-13 Tage benötigte, während derselbe Vorgang bei den Tieren der Gr. I und Gr. III nur 3-4 Tage dauerte.

Im Bereich des 2. Molaren wurde wiederum festgestellt, daß die Differenzierung von Odontoblasten und Ameloblasten gleichzeitig erfolgte, die Dentin- und Schmelzanlagerung jedoch bei den Tieren der Gr. II früher (ein Tag) als bei denen der Gr. I und III. Bei

Beginn der Wurzelbildung war kein Unterschied festzustellen. Bei den nachfolgenden Entwicklungsphasen der Kronen- und Bifurkationsbildung war der 2. Molar bei den Tieren der Gr. II und III um einen Tag im Rückstand, verglichen mit denen der Gr. I.

Die Verzögerung von 1-2 Tagen beim Durchbruch des 2. Molaren durch den Knochen bei den Tieren der Gr. II tritt bis zum Durchbruch durch die Schleimhaut deutlich hervor; hier konnte ein Rückstand von 7-8 Tagen festgestellt werden gegenüber den Kontrolltieren und Gr. III. Die Einstellung in die Bißebene konnte bis zum letzten Tag der Versuchsanordnung nicht beobachtet werden, es liegt die Vermutung nahe, daß dieser Vorgang ebenfalls längere Zeit in Anspruch nimmt.

Bei der Entwicklung des 3. Molaren fällt besonders auf, daß bei den Tieren der Gr. II die Differenzierung der Odonto- und Ameloblasten und Dentinbildung bis zu drei Tagen verzögert war. Im Vergleich zu Gr. I ist die Entwicklung des 3. Molaren bei Gr. III bis zur Kronenbildung ebenfalls verzögert. Weitere Stadien gleichen denen der Gr. I. Bei Gr. II konnten gegenüber Gr. I keine Unterschiede in der Schmelz-,Wurzel- und Kronenbildung festgestellt werden. Zum Zeitpunkt der Bifurkationsbildung jedoch war die Entwicklung des 3. Molaren bei Gr. II um etwa 5 Tage im Rückstand.

Beim Durchbruch durch die Knochenwand konnte kein zeitlicher Unterschied festgestellt werden, was aber mit der Schwierigkeit der Interpretation der histologischen Bilder zusammenhängen kann.

Der Durchbruch durch die Schleimhaut erfolgte bei den Tieren der Gr. I am 35.-37. Tag, während der 3. Molar bei Gr. II am 39. Tag (letzter Tag der Versuchsanordnung) noch nicht durchgebrochen war. Es ist auch anzunehmen, daß er noch lange Zeit dazu brauchen wird, da er am 39. Tag noch weit entfernt vom Durchbruch war (Abb. 23) .

Der Schleimhautdurchbruch des 3. Molaren bei Gr. III konnte nicht beobachtet werden, weil der Versuch wegen Züchtungsschwierigkeiten bei dieser Gruppe vorzeitig (am 32. Tag) beendet werden mußte. Bis zu dieser Zeit war der Zahn noch nicht durchgebrochen. Der Entwicklungsgang läßt aber annehmen, daß der Zahn sich hierbei auch ähnlich verhält wie bei Gr. I.

Abschließend sei ergänzend zur Tabelle hinzugefügt, daß die Nagezähne der Tiere bei Gr. II auch eine Verzögerung von 3-4 Tagen aufwiesen.

Im Folgenden sollen anhand einiger histologischer Bilder, deren Auswahl nach dem Gesichtspunkt erfolgte, markante Entwicklungsabschnitte zur vergleichenden Betrachtung gegenüberzustellen, die Unterschiede demonstriert werden.

Am 3. Tage ist der histologische Befund bei allen Gruppen annähernd gleich. Sowohl die Dentinbildung beim 1. Molaren wie die Differenzierung der Ameloblasten beim 2. Molaren, ergeben bei allen Gruppen ungefähr das gleiche Bild. In den vorliegenden Präparaten jedoch (Abb. 4 und 5) zeigt sich die Hartsubstanzbildung bei Gr. I etwas fortgeschrittener und regelmäßiger als bei Gr. II.

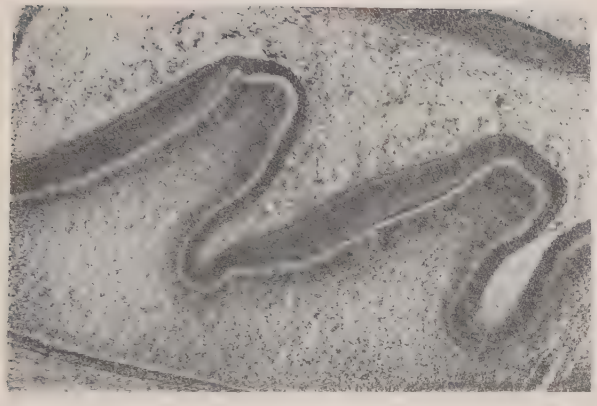

Abb. 4 Mittlerer und distaler Höcker des 1. Molaren einer 3 Tage alten Ratte aus Gr. I
Objektiv: 6,3 Maßstab: 25:1
Die Hartsubstanzbildung reicht bis zur halben Höckerlänge, schmale Prädentinzone

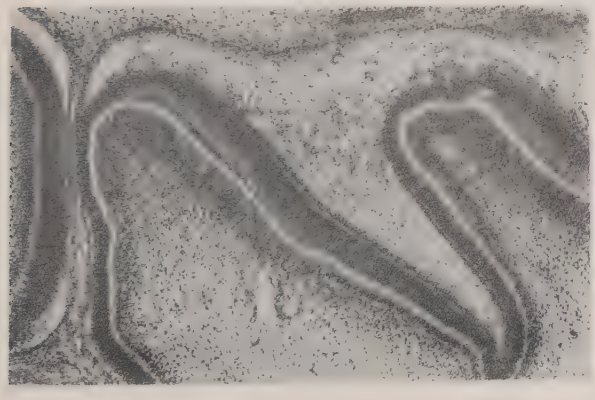

Abb. 5 Mittlerer und distaler Höcker des 1. Molaren einer 3 Tage alten Ratte aus Gr. II
Objektiv: 6,3 Maßstab: 25:1
Die Hartsubstanzbildung ist schwächer, die Prädentinzone unregelmäßig und breiter

Bei Tieren, die am 8. Tage getötet wurden, ergibt der histologische Befund (Abb. 6 und 7) bei Gr. I , II und III eine annähernd gleichmäßige Schmelzbildung, die bis in die Tiefe der Fissur fortgeschritten ist. In der Dentinschicht zeigen sich insofern Unterschiede, als bei den Präparaten der Gr. I und III eine regelmäßige Mineralisation zu erkennen ist, während bei Gr. II die Prädentinzone noch größere Ausdehnung erkennen läßt und das Dentin unregelmäßig globulär verkalkt ist. Die Streifung des Dentins tritt deutlicher hervor. Abbildung 6 und 7 vermitteln den Eindruck der annähernd gleichmäßigen Schmelzbildung, während die Dentinbildung bei Gr. II sich als gestört erweist.

Am 12. Tage sehen wir bei allen Tiergruppen eine abgeschlossene Kronenbildung beim 1. Molaren. Die knöcherne Wandung zur Mundhöhle zu ist hier bereits resorbiert. Auch beim 2. Molaren hat die Kronenbildung, aber nur bei Gr. I, ihren Abschluß erreicht. Gegenüber dem 1. Molaren ist hier die knöcherne Wand über den Höckern noch breitflächig erhalten. Schnittpräparate der etwa gleichen Schicht von Tieren der Gr. II und III geben einen deutlichen Unterschied zu erkennen. Wie bei den Präparaten der jüngeren Tiere ist auch hier das Dentin unregelmäßig verkalkt, es zeigt globuläre Zeichnungen und eine stärkere Streifung. Auch beginnende Vakuolenbildung findet sich in der Odontoblastenschicht. Die Odontoblastenkerne sind an der Grenzzone zum Dentin hin pyknotisch verändert. Die Grenze vom Schmelz zum Dentin verläuft unregelmäßig. Noch deutlicher wird der Unterschied bei Präparaten der Gr. II und III

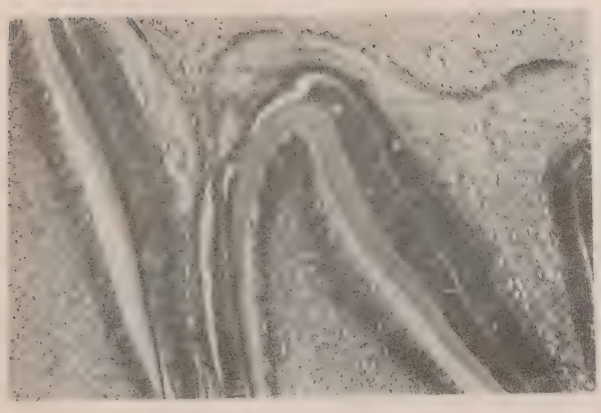

Abb. 6 **Distaler Höcker des 1. Molaren einer 8 Tage** alten Ratte aus Gr. I
Objektiv: 6,3 Maßstab: 25:1
Schmale Prädentinzone, Dentin regelmäßig gebaut

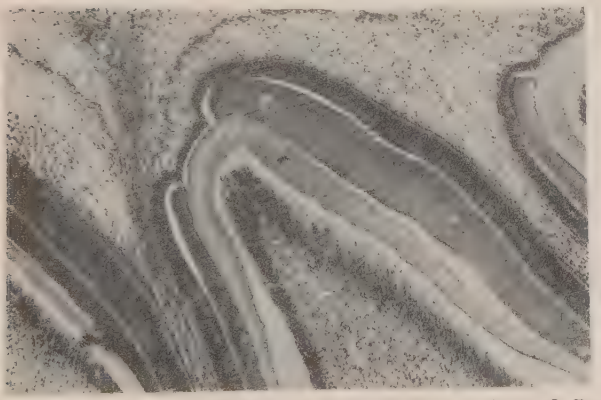

Abb. 7 **Distaler Höcker des 1. Molaren einer 8 Tage** alten Ratte aus Gr. II
Objektiv: 6,3 Maßstab: 25:1
Breitere Prädentinzone als bei Gr. I, unregelmäßige Dentinbildung



Abb. 8 Höcker des 3. Molaren einer 12 Tage alten Ratte aus Gr. I
Objektiv: 10 Maßstab: 40:1

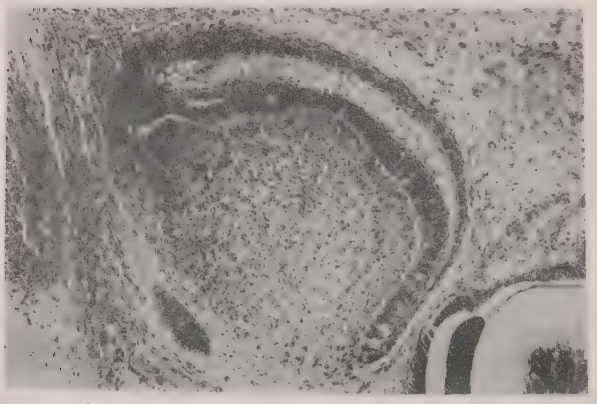

Abb. 9 Keim des 3. Molaren einer 12 Tage alten Ratte aus Gr. II
Objektiv: 10 Maßstab: 40:1

Abb. 8 und 9 unterstreichen deutlich die im Text beschriebenen Unterschiede der initialen Zahnentwicklung

gegenüber denen der Gr. I im Bereich des 3. Molaren. Während bei Tieren der Gr. I der 3. Molar (Abb. 8) eine gute Ausdifferenzierung der Odontoblasten und Ameloblasten sowie eine bereits gut ausgebildete Schmelzpulpa zeigt , sind bei den Tieren der Gr. II (Abb.9) die Odontoblasten noch klein, die Ameloblastenschicht ist noch schmal und die Schmelzpulpa erst im Beginn der Entwicklung. Dementsprechend ist auch bei den Tieren der Gr. II (Abb. 9) die Hartsubstanzablagerung überhaupt noch nicht in Gang gekommen,während bei den Präparaten der Gr. I (Abb. 8) bereits eine gut ausgebildete Prädentinschicht und eine erste Anlagerung des Dentinscherbchens mit Sicherheit zu konstatieren ist. Gerade der Vergleich des 3. Molaren zeigt an 12 Tage alten Tieren einen ganz auffälligen Unterschied in der Entwicklung zwischen Tiergruppe I und Tiergruppe II.

Zur Erläuterung eines weiteren Stadiums werden Präparate von Tieren der Gr. I und II am 15. Lebenstage gegenübergestellt (Abb.10 und 11) Bei den Kontrolltieren steht der 1. Molar kurz vor dem Durchbruch in die Mundhöhle. Bis auf geringe Reste an der Schmelzzementgrenze , ist die Schmelzpulpa geschwunden. Unterhalb der Kronenpulpa beginnt die Differenzierung der Bifurkation. Beim 2. Molaren (Abb. 10) ist die Schmelzbildung abgeschlossen, die Mundschleimhaut ist dünn und läßt bereits Vorwölbungen erkennen, an denen die Höckerspitzen durchbrechen werden. Von der Schmelzpulpa sind nur noch Reste an der Schmelz-Zementgrenze erhalten. Frühe Anzeichen der Bifurkationsbildung sind auch hier zu erkennen.



Abb. 10 2. und 3. Molar einer 15 Tage alten Ratte aus Gr. I
Objektiv: 2,5 Maßstab: 10:1

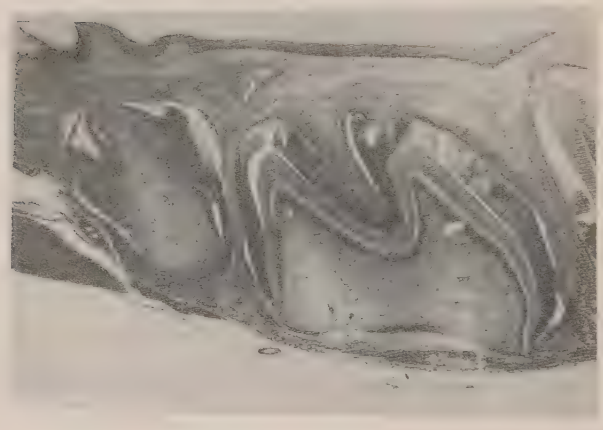

Abb. 11 2. und 3. Molar einer 15 Tage alten Ratte aus Gr. II
Objektiv: 2,5 Maßstab: 10:1

Beim 3. Molaren ist die Schmelz-Dentinbildung in voller Entwicklung, die Schmelzpulpa ist noch weitgehend erhalten. Am Alveolendach des Keims befindet sich noch eine knöcherne Schicht. Abb. 10 und 11 zeigen nun sehr deutlich die nachhinkende Entwicklung bei Tieren der Gr. II. Da die Präparate von gleichaltrigen Tieren der Gr. III den annähernd gleichen Zustand wie die Präparate der Gr. II aufweisen, können die Unterschiede für die Gr. II und III gleichlautend den Kontrolltieren gegenübergestellt werden. Im Bereich der Schmelz- und Dentinschicht sind die Unterschiede beim 2. Molaren deutlich sichtbar. Die Region der Schmelzpulpa zeigt größere Abweichungen, die besonders im Bereich des knöchernen Alveolendaches wahrzunehmen sind. Hier (Gr. II und III) ist auch der Abstand des Zahnkeims zum Mundschleimhautepithel bedeutend größer. Dies gilt für alle drei Molaren. Auch die äußere Schicht, das stratum corneum des Schleimhautepithels, ist bei gleichaltrigen Tieren der Gr. II und III wesentlich breiter als bei den Tieren der Gr. I .

Auffallend ist das verschiedene Verhalten des Schmelzes bei der Entkalkung der Präparate von Tiergruppe I und II. Während bei Gr. I der Schmelz zum größten Teil ausgefallen ist, blieb er bei Gr. II zum größten Teil erhalten, ein Beweis dafür, daß die Mineralisation bei Gr. II noch weit im Rückstand gegen Gr. I war. Der Raum, den Schmelz und Dentin beim 2. Molaren der Gr. I einnehmen, ist bedeutend breiter als bei Gr. II, wie überhaupt schon eine oberflächliche Betrachtung der zwei Molaren der Gr. I den Größenunterschied zu Gr. II erkennen läßt.

Im Bereich des 3. Molaren ist der Zahnkeim noch völlig von Knochen umgeben, die Dentin- und Schmelzbildung befinden sich im Stadium der ersten Entwicklung (siehe Abb. 11).

Einige Tage später, am 18. Tage, ist es möglich, die deutliche Verzögerung beim Durchbruch des 1. Molaren der Gr. II durch die Schleimhaut zu beobachten (siehe Abb. 12 und 13). Während bei den Kontrolltieren der 1. Molar mit allen Höckerspitzen die Schleimhaut durchbrochen hat, zeigen Präparate der Gr. II, die zwar kuppelförmig vorgewölbte, aber in vollem Umfang erhaltene Schleimhautbedeckung.

Im Gegensatz zur bisherigen Entwicklung ist bei Tieren der Gr. III der Durchbruch der 1. Molaren vollzogen, sodaß jetzt zwischen den Kontrolltieren und den Tieren der Gr. III kein Unterschied zu bemerken ist. Die Entwicklung am 1. und 2. Molaren der Gr. II verläuft ebenso gehemmt wie bei den Vergleichspräparaten der 15 Tage alten Tiere. Bei der Gr. III liegen im Bereich des 2. und 3. Molaren annähernd gleiche Verhältnisse wie bei Tieren der Gr. I vor. Etwa vom 18. Tage ab ist bei allen histologischen Präparaten festzustellen, daß die Zahnentwicklung aller Tiere der Gr. III mit der Entwicklung der Kontrolltiere ohne bemerkenswerte Unterschiede verläuft.

Die Tiere der Gr. II dagegen weisen, wie die nachfolgenden Abbildungen im Vergleich gleichaltriger Tiere zeigen, fortlaufend die verzögerte Entwicklung und den späteren Durchbruch auf.

Abb. 12 Oberkiefer einer 18 Tage alten Ratte aus Gr. I
Objektiv: 1,0 Maßstab: 4:1

Abb. 13 Unterkiefer einer 18 Tage alten Ratte aus Gr. II
Objektiv: 1,0 Maßstab: 4:1

Mit Ausnahme der Abb. 13 und 16 zeigen alle Bilder Präparate des Oberkiefers. Abb. 13 und 16 (UK) wurden bei gleichem Entwicklungsstand von OK und UK aus phototechnischen Gründen den Bildern der Oberkieferpräparate vorgezogen.

Bei Gr. I der 23 Tage alten Tiere sind alle Höcker des 1. Molaren durchgebrochen. Der Schmelz ist bei der Entkalkung ausgefallen. Das Dentin ist regelmäßig verkalkt und hat eine sehr schmale Prädentinzone. Der mesiale Höcker zeigt bereits eine Schliff-Facette, ein Zeichen dafür, daß er mit den Antagonisten Kontakt erhalten hat. Beim 2. Molaren ist der mesiale Höcker im Durchbruch befindlich. Beim 3. Molaren ist das Dach der knöchernen Alveole zurückgebildet, die Kronenbildung noch nicht abgeschlossen. (Abb. 14).

Bei Gr. II sind der 1. und 2. Molar noch nicht durchgebrochen. Das Dentin zeigt starken globulären Verkalkungsmodus und eine breite Prädentinzone. Ein stärkerer Gefäßreichtum der Pulpa in der Odontoblastenzone ist zu beobachten. Beim 3. Molaren ist in vorliegendem Präparat zwischen Mundschleimhaut und Schmelzpulpa noch Knochen vorhanden. Die Kronenbildung ist noch nicht abgeschlossen. Die Wurzelbildung steht am Anfang. (Abb. 15).

Der 1. und 2. Molar bei Gr. III sind durchgebrochen. Bei beiden Molaren sieht man globuläres Dentin, eine breite Prädentinzone und reichlich Blutgefäße in der Pulpa. Die Höcker sind zum Teil abgeschliffen, die Zähne stehen also in Kaufunktion. Beim 3. Molaren ist die Kronenbildung noch nicht abgeschlossen. Auffallende Abhebung der Ameloblastenreihe ist zu sehen. Der Zahnkeim hat zwischen den Höckern und der Mundschleimhaut keinen Knochen mehr. (Abb. 16).

Am 25. Tag sind bei Gr. I der 1. und 2. Molar durchgebrochen. Das Wurzelwachstum ist weit fortgeschritten. Interradikulär befindet sich rotes Knochenmark. Beim 3. Molaren ist ein ganz zarter Knochen über dem Alveolendach zu sehen. Die Kronenbildung ist nahezu abgeschlossen. (Abb. 17).



Abb. 14 Oberkiefer einer 23 Tage alten Ratte aus Gr. I
Objektiv: 1,0 Maßstab: 4:1



Abb. 15 Oberkiefer einer 23 Tage alten Ratte aus Gr. II
Objektiv: 1,0 Maßstab: 4:1

Abb. 16 Unterkiefer einer 23 Tage alten Ratte aus Gr. III
Objektiv: 1,0 Maßstab: 4:1

Abb. 17 Oberkiefer einer 25 Tage alten Ratte aus Gr. I
Objektiv: 1,0 Maßstab: 4:1

Bei Gr. II ist der 1. Molar durchgebrochen. Die Höcker sind noch rund, der Antagonist ist noch nicht erreicht. Der 2. Molar ist noch nicht durchgebrochen. Beim 3. Molaren ist noch ein knöchernes Alveolendach vorhanden. Die Kronenbildung ist nahezu abgeschlossen. (Abb. 18).
Wie bei Gr. I sind bei Gr. III auch der 1. und 2. Molar durchgebrochen. Das Wurzelwachstum ist soweit fortgeschritten wie bei Gr. I . Beim 3. Molaren ist das knöcherne Dach weitgehend resorbiert, seine Krone ausgebildet. (Abb. 19).

Am 31. Tag sind der 1. und 2. Molar bei Gr. I durchgebrochen. Die Höcker sind besonders beim 1. Molaren scharf abgeschliffen, also befinden sie sich in Kaufunktion. Der mesiale Höcker des 2. Molaren ist fast abgeschliffen, der distale Höcker ist rund. Die Wurzelbildung ist schon weit fortgeschritten. Die Hertwig'sche Epithelscheide formt das foramen apicale. Auch im interradikulären Raum der beiden Molaren ist rotes Knochenmark. Am Dach des 3. Molaren ist der Knochen resorbiert. Der Schmelz ist teilweise bei der Entkalkung ausgefallen. (Abb. 20).
Der 1. und 2. Molar bei Gr. II sind teilweise durchgebrochen. An allen Höckern sind noch keine Schliffkaueffekte. Die Wurzelbildung ist noch nicht abgeschlossen. Im vorliegenden Präparat sind am Dach des 3. Molaren nur noch Reste der knöchernen Überdachung sichtbar. Die Kronenbildung ist abgeschlossen, der Schmelz bei der Entkalkung ausgefallen. (Abb. 21) .



Abb. 18 Oberkiefer einer 25 Tage alten Ratte aus Gr. II
Objektiv: 1,0 Maßstab: 4:1



Abb. 19 Oberkiefer einer 25 Tage alten Ratte aus Gr. III
Objektiv: 1,0 Maßstab: 4:1

Abb. 20 Oberkiefer einer 31 Tage alten Ratte aus Gr. I
Objektiv: 1,0 Maßstab: 4:1

Abb. 21 Oberkiefer einer 31 Tage alten Ratte aus Gr. II
Objektiv: 1,0 Maßstab: 4:1

Bei Gr. III sind der 1. und 2. Molar durchgebrochen. Der mesiale und der mittlere Höcker des 1. Molaren und der mesiale Höcker des 2. Molaren stehen in Kaufunktion. Das Wurzelwachstum ist noch nicht soweit fortgeschritten wie bei Gr. I, jedoch weiter als bei Gr. II. Der 3. Molar hat am Dach keine knöcherne Bedeckung mehr. Sein Schmelz ist bei der Entkalkung bis auf geringe Reste ausgefallen. Am 1. Molaren zeichnet sich eine breite Prädentinzone und globulärer Verkalkungsmodus im Dentin ab. Die Gefäßzeichnung in der Pulpa tritt deutlich hervor. (Abb. 22).

Abschließend noch ein histologisches Bild vom Oberkiefer einer 39 Tage alten Ratte, das die verzögerte Zahnentwicklung bei Gr. II unterstreicht. Hier sind der 1. und 2. Molar durchgebrochen, das Wurzelwachstum jedoch noch nicht beendet. Starke Hyperämie in der Pulpa, breite Prädentinschicht und starke interglobuläre Zeichnung im Dentin sind besonders gut zu sehen. Der 3. Molar ist noch weit entfernt vom Durchbruch, wenn auch seine Kronenbildung abgeschlossen ist. (Abb. 23).



Abb. 22 Oberkiefer einer 31 Tage alten Ratte aus Gr. III
Objektiv: 1,0 Maßstab: 4:1



Abb. 23 Oberkiefer einer 39 Tage alten Ratte aus Gr. II
Objektiv: 1,0 Maßstab: 4:1

Um der Bilddemonstration, die hauptsächlich die Unterschiede der Zahnentwicklung und Durchbruchszeiten schon bei Lupenbetrachtung deutlich macht, noch zu unterstreichen, wurden einige Entwicklungsphasen bei stärkerer Vergrößerung kontrolliert. Dabei ergaben sich Abweichungen von der normalen Entwicklung im Bereich der Ameloblasten, im Dentin, an der Schmelz-Dentingrenze und in der Prädentinzone. Obwohl auch bei den Kontrolltieren eine Ablösung der Ameloblastenreihe, globuläre Dentinanlagerung, eine wellige Schmelz-Dentingrenze und eine verbreiterte Prädentinzone wahrgenommen wurde, treten diese Abweichungen in verstärktem Maße bei den Präparaten der Gr. II und III auf. Besonders deutlich ist der Unterschied wiederum bei Gr. II. Die Ergebnisse sind unten tabellarisch zusammengefaßt (siehe Tabelle 4).

Tabelle 4

	Gruppe I						Gruppe II						Gruppe III					
Zahl d. Kiefer / Zeitraum	24 Kiefer 5-10 Tg.		20 Kiefer 21-25 Tg.			S	24 Kiefer 5-10 Tg.		20 Kiefer 21-25 Tg.			S	24 Kiefer 5-10 Tg.		20 Kiefer 21-25 Tg.			S
Zähne	M_1	M_2	M_1	M_2	M_3		M_1	M_2	M_1	M_2	M_3		M_1	M_2	M_1	M_2	M_3	
Abhebung der Ameloblasten	12	?			15	24	21	19			18	58	11	9			16	36
globuläre Dentinanlagerung			16	10	2	28	13	4	20	18	8	63	2	1	19	21	9	52
wellige Schmelz Dentingrenze	2	1			1	4	4	7			3	14	8	5			1	14
breite Prädentinzone	1		2	3	1	7	18	11	5	6	4	44	9	4	3	5		21
						63						179						123

S : Summe

Die Zahlen bedeuten den Häufigkeitswert der festgestellten Abweichung in den oben angegebenen Zeiträumen.

Diskussion der Ergebnisse

Bei der Beurteilung der aufgezeichneten Ergebnisse verdienen einige Fakten besonders hervorgehoben zu werden.

Zunächst ist zu erwähnen, daß die eingangs zitierten, mit Hilfe des Experimentes an Kaninchen, Schafen, Rhesusaffen und thyreoidektomierten Ratten erzeugten Symptome, auch an nicht operierten Ratten durch orale Verabreichung des thyreostatischen Medikamentes Thiouracil erreicht werden konnten.

Die so behandelten Tiere zeigten die auch von Paynter (31) beschriebenen Symptome wie Bewegungsträgheit, Apathie, struppiges Fell und allgemeinen Entwicklungsrückstand (geringeres Gewicht). Man könnte diese Unterfunktion der Schilddrüse mit dem endemischen Kretinismus vergleichen, da die Jungtiere schon im Fetalleben dem künstlichen Jodmangel ausgesetzt waren, indem die Muttertiere mit demselben Medikament gefüttert wurden. Dies bestätigen die histologischen Befunde der Thyreoidea. Die histologischen Präparate der Schilddrüsen von Gr. II zeigen das typische Bild der Jodmangelstruma (Abb. 2), während die Drüsen der ersten Gruppe (Kontrolle) histologisch normal sind (Abb. 1).

Die histologische Untersuchung der Zahn- und Kieferabschnitte bestätigt und erhärtet die Auffassung, daß eine Minderung der Schilddrüsenfunktion die Zahnentwicklung und den Zahndurchbruch beeinträchtigt.

Es liegt nahe, die lokale Beeinträchtigung als unmittelbare Folge der allgemeinen Entwicklungsstörung zu deuten, gleichzeitig aber

auch den spezifischen Einfluß der Schilddrüse für den gesamten Ablauf der Zahnentwicklung und des Zahndurchbruchs, die weitgehend von erblichen Faktoren abhängig sind, zu unterstreichen.
Wichtig erscheint auch die Beobachtung, daß Anfangsstadien bei den ersten und zweiten Molaren in den ersten Lebenstagen keine wesentlichen Unterschiede erkennen lassen.
Erst beim Durchbruch der ersten Molaren fallen, abgesehen von den schon vorher tabellarisch zusammengestellten Feststellungen (Tab. 3), deutliche Unterschiede im Entwicklungsablauf der Kontrolltiere und der medikamentös behandelten Tiere auf.
Diese anfängliche Übereinstimmung im Entwicklungsablauf bei den Versuchstieren kann im Sinne Labharts (25) ihre Erklärung finden. Der Autor vertritt die Ansicht, daß " der athyreote Fetus sich bis zur Geburt normal entwickelt ".
Die markanten Unterschiede zeigen sich bei unseren Präparaten ja auch erst in den späteren Entwicklungsstadien.
Das Fehlen der zeitlichen Unterschiede am Anfang der Zahnentwicklung geht aber unverkennbar auf Kosten der Zahnstruktur und Zahngröße, was auch aus den histologischen Bildern und Tabelle 4 zu ersehen ist.
Die Tatsache, daß bei der beschriebenen Versuchsanordnung die erwartete Beschleunigung der Zahnentwicklung bei Tieren, denen zur Standardnahrung Schilddrüsentrockensubstanz beigemengt wurde, ausblieb und in den ersten Stadien sogar eine Verzögerung erkennen ließ, steht im Gegensatz zu bisherigen Auffassungen und läßt sich etwa so erklären, daß die zur Förderung der Lebensvorgänge verab-

reichte Substanz zunächst die normale Entwicklung stört und die Funktion der Schilddrüse zum Erlahmen bringt. Nach Gewöhnung an das Medikament, das erst allmählich stimulierend wirkt, folgt die Auspendelung zum Gleichgewicht ohne ein Übergewicht zu erreichen. Jedenfalls konnte die Annahme einer Reihe von Autoren - Biedl (7), Hausser (15), Korkhaus (21), Rebel (36), Thomas (43), Hagemann (14) - von der beschleunigenden Wirkung nach Hormongabe im vorgenannten Tierversuch nicht bestätigt werden.

Zusammenfassung

Zur Durchführung der tierexperimentellen Untersuchung wurden 127 Albinoratten (93 weibliche und 34 männliche) in drei Gruppen aufgeteilt.

Bei gleicher Standardnahrung erhielt Gr. II einen Zusatz von 0,035 g Thiouracil und Gr. III 0,050 g Schilddrüsentrockensubstanz auf 100 g Futtermischung (im Zeitraum von 8 Tagen vor der Paarung bis zum Ende des Versuchs).

Nach erfolgter Paarung standen insgesamt 212 Nachwuchstiere für den Versuch und für die histologische Untersuchung zur Verfügung. Aus jeder Gruppe der Jungtiere wurden täglich zwei Tiere getötet, deren Ober- und Unterkiefer herauspräpariert und in eine rechte und linke Kieferhälfte geteilt wurden. Mit 4-6 Sagittalschnitten wurden über 1700 histologische Präparate gewonnen und unter dem Mikroskop untersucht. Vom 17. Versuchstage ab ließ sich die Schilddrüse der getöteten Tiere gut herauspräparieren und zur histologischen Untersuchung verwenden.

Außer dem klinischen Befund, der bei Tieren der Gr. II eine Hypothyreose anzeigte, ergab die mikroskopische Untersuchung eine Reihe bemerkenswerter Feststellungen, die die Mitteilungen des Schrifttums zum Teil bestätigen, zum Teil aber abweichende Überlegungen fordern.

Gegenüber den Präparaten der Kontrolltiere zeigen die histologischen Bilder der mit Thiouracil behandelten Tiere der Gr. II mit fortschreitender Entwicklung zunehmende Unterschiede im Sinne einer Verzögerung.

Im Stadium des Durchbruchs der Zähne durch die Schleimhaut beträgt die zeitliche Differenz 4-6 Tage beim 1. Molaren und steigt beim 2. Molaren auf 8-9 Tage an.

Für die nächste Entwicklungsphase vom Zahndurchbruch bis zur Einstellung in die Okklusionsebene, erkennbar an der Abrasion der Höcker, benötigen unbehandelte Tiere 3-4 Tage. Bei den mit Thiouracil behandelten Tieren dauert derselbe Vorgang 10-13 Tage. Zwischen Präparaten der Gr. I (Kontrolle) und Gr. III (Schilddrüsentrockensubstanzfütterung) ist jedoch kein Unterschied festzustellen.

Wie beim 1. Molaren der Gr. II ist auch beim 2. Molaren der gleichen Gruppe die Dauer vom Durchbruch bis zur Einstellung in die Okklusion verlängert.

Bei der Entwicklung des 3. Molaren werden am Anfang bei Präparaten der Gr. II ein Tag, bei denen der Gr. III drei Tage Verzögerung festgestellt. Auch die Dentinanlagerung beginnt hier bei Gr. II drei Tage später als bei Gr. I. Die gleiche Beobachtung wird wider Erwarten auch bei der Gr. III, den Tieren mit Schilddrüsentrockensubstanz-Fütterung festgestellt.

Die Kronenbildung und die Resorption der knöchernen Umgebung erfolgten bei allen Gruppen annähernd gleichzeitig. Im Bereich der Bifurkation ist bei Tieren der Gr. II ein Rückstand um 5-6 Tage zu erkennen. Der Schleimhautdurchbruch erfolgt bei Tieren der Gr. I am 35.-37. Tag, während der Keim des 3. Molaren bei der Gr. II am letzten Tage der Versuchsanordnung (39. Tag) vom Durchbruch noch weit entfernt war.

Es fällt auf, daß die Verzögerungszeiten bei den drei Molaren verschieden lang sind, obwohl die Größenunterschiede zwischen den einzelnen Rattenmolaren unerheblich und die Wegstrecken bis zur Eruption durch die Schleimhaut für alle drei Zahnkeime annähernd gleich sind. Da jedoch diese Verschiedenheit in den Verzögerungszeiten bei allen Versuchstieren der Gr. II eine gewisse Konstanz zeigen, muß angenommen werden, daß die schädigende Thiouracilwirkung je nach dem Lebensalter verschieden stark einsetzt.

Im Bereich des 3. Molaren zeigt ähnlich der Gr. II auch die Gr.III eine Verzögerung, jedoch nur bis zum Abschluß der Kronenbildung. Danach ist der weitere Entwicklungsablauf bei Gr. I und III annähernd gleich. Der Zahndurchbruch bei Gr. III ist entgegen anderen Feststellungen nicht beschleunigt.

Literaturverzeichnis

1. ABDERHALDEN, R. : Der Stand der Hormonforschung.
D.Z.Z. 7, 976, 1952

2. BANSI, H.W. : Die Erkrankungen der Schilddrüse unter besonderer Berücksichtigung der Auswirkung auf Mundhöhle und Zahnsystem.
D.Z.Z. 17, 205, 1962

3. BARGMANN, W. : Inkretorisches System, Zahnentwicklung und Zahnstruktur.
D.Z.Z. 5, 525, 1950

4. BAUME, L.J. : Die hormonale Steuerung des Zahndurchbruchs.
Schweizerische Medizinische Wochenschrift 83, 560, 1953

5. BAUMGARTE, W. : Über die Relation zwischen physikalischer Härte des Zahnes und Kariesbefall (Tierexperimentelle Studien).
Med. Diss. Mainz 1962

6. BERKMANN, K. : Über die Genese des Schmelzes.
Med. Diss. Mainz 1951

7. BIEDL, A. : Zahnsystem und innere Sekretion.
Korrespondenzblatt für Zahnärzte 55, 99, 1931

8. BOSEN, A. : Innersekretorische Störungen in ihren Beziehungen zum Zahnsystem.
Med. Diss. Düsseldorf 1954

9. ENGLISH, J.A. : Experimental Effects of Thiouracil and Selenium on the Teeth and Jaws of Dogs.
Journal of dental research 28, 172, 1949

10. FORSCHNER, H. : Die organische Struktur des Schmelzes beim Rattenzahn.
Med. Diss. Mainz 1952

11. FRICKERT, P. : Auswirkungen der Drüsen innerer Sekretion auf die Mundhöhle.
Deutsche Stoma 2, 92, 1952

12. FRICKERT, P. : Über die Bedeutung der inneren Sekretion für die Zahnheilkunde.
Med. Diss. Hamburg 1950, 18-26

13. GLICKMAN, J. and PRUZANSKY, S. :
Propyl-Thiouracil Hypothyroidism in the Albino Rat.
Journal of dental research 26, 471, 1947

14. HAGEMANN, E. und SCHMIDT, G. :
Ratte und Maus, Versuchstiere in der Forschung.
Verlag Walter de Gruyter & Co. Berlin 1960
S. 102, 128-130

15. HAUSSER, E. : Schilddrüse, Nebenschilddrüse, Hypophyse und Kauorgan.
Fortschritte der Kieferorthopädie 21, 175, 1960

16. HERRMANN, M. : Persönliche Mitteilung

17. HERRMANN, M., KLUCZKA, J. und ROZEIK, F. :
Endokrine Störungen und Parodontopathien.
D.Z.Z. (Forum Parodontol) 15, 1545, 1960

18. HEYDEN, P. : Schilddrüseninsuffizienz und Zähne
(Ein Fall von Hypothyreose im Kindesalter).
D.Z.Z. 15, 1038, 1960

19. HOFFMANN, G. : Experimentelle Untersuchungen über die Kernveränderungen der Ameloblasten an Rattenmolaren.
Med. Diss. Mainz 1953

20. JARMER, K. : Inkretion und Dentition.
Deutsche Stoma 1, 29, 1951

21. KORKHAUS, G. und MÜLLER, G. :
Innere Sekretion und Gebißanomalien.
Fortschritte der Kieferorthopädie 21, 148, 1960

22. KRANZ, P. : Schilddrüse und Zähne.
Deutsche Monatsschrift für Zahnheilkunde
30, 1, 1912

23. KRANZ, P. : Die innere Sekretion als biologischer Faktor bei der Entwicklung des Skeletts, speziell der Zähne der Säugetiere.
Deutsche Monatsschrift für Zahnheilkunde
34, 493, 1916

24. KRANZ, P. : Innere Sekretion.
Die Fortschritte der Zahnheilkunde 1, 341, 1925

25. LABHART, A. : Klinik der inneren Sekretion.
Springer Verlag Berlin-Göttingen-Heidelberg 1957
Seiten 147-256

26. MEYER, W. : Die Zahn,-Mund- und Kieferheilkunde. Ein Handbuch für die zahnärztliche Praxis von
K. Häupl, W. Meyer, K. Schuchardt.
Verlag von Urban und Schwarzenberg München-Berlin
1958, Seiten 307-346, Band 1

27. MOHR, E. : Postnatale Entwicklung des Gebisses der Nagetiere.
Zool. Anz. 148, 193-199, 1952

28. MØLLER, K.O. : Pharmakologie.
Benno Schwabe & Co. Verlag, Basel/Stuttgart 1961, S. 752

29. ORBAN, B. : Beziehung zwischen Zahn und Knochen. Bewegung der Zähne.
Z. Anat. und Entwicklungsgeschichte 83,864,1927

30. ORBAN, B. und MÜLLER, E. :
The development of the bifurcation of multi-rooted teeth.
J. amer. dent. Assoc. XVI, 297, 1929

31. PAYNTER, K.J. : The effect of propylthiouracil on the development of molar teeth of rats.
J. dent. Res. 33, 364, 1954

32. PETRY, W. : Experimentelle Untersuchungen über das Wachstum der Nagetierschneidezähne bei Meerschweinchen und Kaninchen.
Med. Diss. Mainz 1953

33. PORT - EULER : Lehrbuch der Zahnheilkunde.
Verlag von J. F. Bergmann, München 1951
S. 101-120, 162-171

34. PORT, Th. : Die Hormone und ihre stomatologisch-klinische Bedeutung.
Zahnärztliche Welt/Reform 58, 573, 1957

35. PSCHYREMBEL, W.: Klinisches Wörterbuch
Walter de Gruyter & Co. Berlin 1959

36. REBEL, H.H. : Endokrine Ursachen in der dento-facialen Pathologie.
D.Z.Z. 12, 59, 1957

37. ROZEIK, F. : Über den Einfluß endogener Faktoren auf das Zahnsystem.
Zahnärztliche Welt/Reform 58, 181, 1957

38. ROZEIK, F. : Über den Einfluß der Schilddrüse auf die Kariesentstehung unter Berücksichtigung der Zahnhärte (Tierexperimentelle Untersuchung).
D.Z.Z. 17, 230, 1962

39. ROZEIK, F. : Xerostomie und Kariesgenese unter Berücksichtigung tierexperimenteller Untersuchung.
Med. Hab. Mainz 1958